

¿Cuál es su diagnóstico? Pregunta

Sección a cargo del Comité de Docencia e Investigación HNRG

Cecilia Guenzatti^a y Daiana Córdoba^a

Paciente masculino de 5 años con trastorno del espectro autista que consulta por irritabilidad y dificultad para conciliar el sueño de 48 horas de evolución. Presenta dolor en miembros inferiores (MMII) desde hace aproximadamente un mes.

Al examen físico se encuentra en buen estado general, vigil, reactivo, irritable. Eucárdico, eupneico. Dolor a la movilización de MMII y negación a la deambulaci3n. Hiperqueratosis folicular (Imagen 1). Se realiza radiografía de frente de miembros inferiores (Imagen 2).

Imagen 1

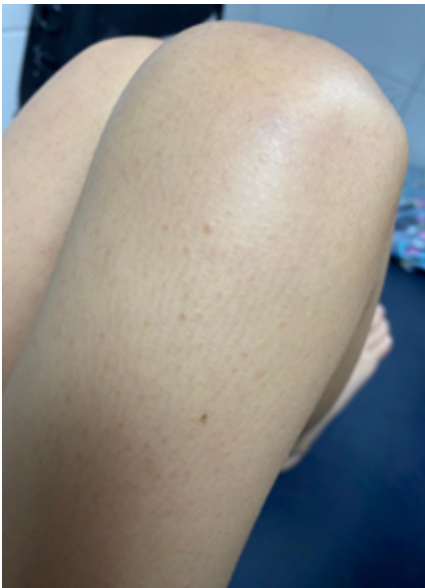
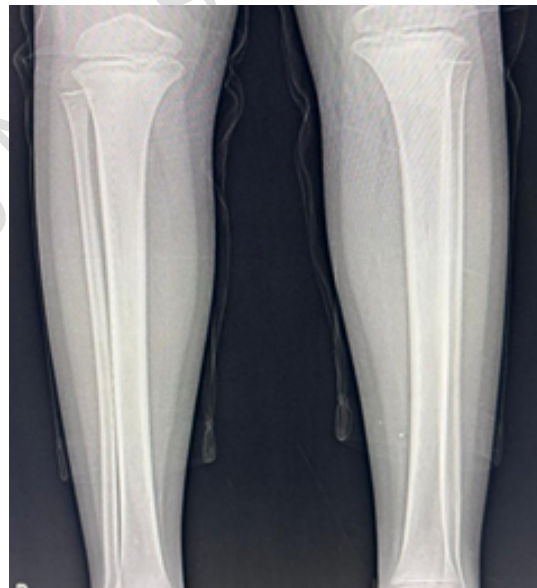

Imagen 2



De acuerdo con su presunci3n diagn3stica, ¿Cuál es la causa más probable del cuadro clínico del paciente?

- a. Deficiencia de zinc
- b. Enfermedad celíaca
- c. Deficiencia de vitamina D
- d. Deficiencia de vitamina C

a. Instructora de residentes de Clínica Pediátrica, HNRG

Contacto: instructoreshnr@gmail.com