

## **¿Cuál es su diagnóstico? Respuesta**

Sección a cargo del Comité de Docencia e Investigación HNRG

Cecilia Guenzatti<sup>a</sup> y Daiana Córdoba<sup>a</sup>

### **Discusión del caso**

#### **a. Deficiencia de zinc - Incorrecta**

La deficiencia de zinc en pediatría suele manifestarse con dermatitis periorificial y acral, alopecia, diarrea crónica, retraso en el crecimiento y susceptibilidad a infecciones.<sup>1</sup>

Las lesiones cutáneas típicas son dermatitis eritematodescamativa periorificial o acral.

No presenta hiperqueratosis folicular difusa como se presenta en el caso clínico.

Tampoco se caracteriza por dolor óseo intenso, rechazo a la marcha ni alteraciones radiológicas óseas.

#### **b. Enfermedad celíaca - Incorrecta**

La enfermedad celíaca es una enteropatía autoinmune que se manifiesta principalmente por cursar con diarrea crónica, dolor abdominal, distensión abdominal, fallo de medro, anemia ferropénica, osteopenia u osteoporosis, déficits vitamínicos por malabsorción y dermatitis herpetiforme.<sup>2</sup>

Sin embargo, aunque presenta déficits vitamínicos no produce hiperqueratosis folicular característica, no suele generar dolor intenso en miembros inferiores con negativa a la marcha y no explica los hallazgos radiológicos.

#### **c. Deficiencia de vitamina D (Raquitismo) - Incorrecta**

El raquitismo puede presentarse con manifestaciones musculoesqueléticas en niños, entre ellas: dolor en miembros inferiores, dificultad para la marcha, irritabilidad, retraso o rechazo para deambular.<sup>3,4</sup>

En niños con trastorno del espectro autista, la selectividad alimentaria puede predisponer a déficits nutricionales, incluido el de vitamina D, por lo que inicialmente podría considerarse dentro de los diagnósticos diferenciales, aunque se descarta teniendo en cuenta que el paciente presenta otras manifestaciones como hiperqueratosis folicular y hallazgos radiológicos que no son compatibles con raquitismo.

---

a. Instructora de residentes de Clínica Pediátrica, HNRG

**Contacto:** [instructoreshnr@gmail.com](mailto:instructoreshnr@gmail.com)

#### **d. Deficiencia de vitamina C (Escorbuto) - Correcta**

El escorbuto es una enfermedad causada por la deficiencia de vitamina C (ácido ascórbico). En la población pediátrica esta patología se observa con mayor frecuencia en niños con dietas muy restrictivas o selectivas, como en los pacientes con trastorno del espectro autista, quienes a menudo limitan su alimentación a un número reducido de alimentos y pueden desarrollar deficiencias nutricionales específicas.<sup>5,6</sup>

La vitamina C cumple un papel fundamental como cofactor en la síntesis de colágeno, componente esencial del tejido conectivo y se encuentra en múltiples estructuras del organismo, incluyendo vasos sanguíneos, piel, huesos, encías y periostio.<sup>5,7</sup>

Una de las principales consecuencias de esta alteración es la fragilidad capilar, que conduce a microhemorragias en piel y tejidos blandos. A nivel cutáneo, esto puede manifestarse como petequias, equimosis y púrpura perifolicular.

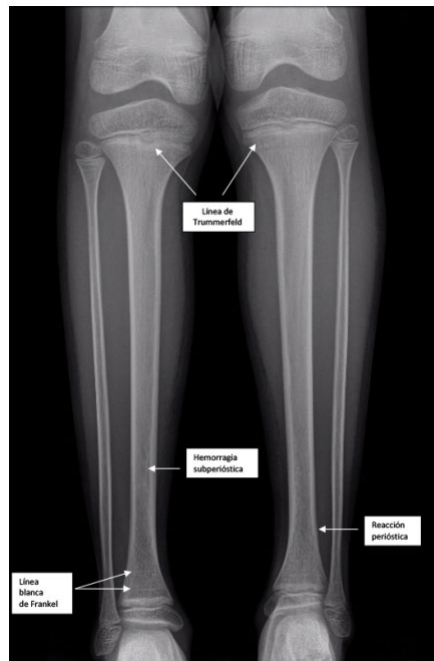
La alteración del tejido conectivo alrededor de los folículos pilosos genera además hiperqueratosis folicular, considerada una de las manifestaciones dermatológicas más características del escorbuto.<sup>7</sup> El hueso en crecimiento requiere una matriz osteoide rica en colágeno tipo I para su formación adecuada. En el escorbuto, la disminución en la síntesis de colágeno provoca una alteración en la formación de esta matriz, lo que conduce a debilidad estructural del hueso y dolor óseo.

Además, la fragilidad vascular favorece la aparición de hemorragias subperiósticas, particularmente en huesos largos. Estas hemorragias son muy dolorosas y constituyen una de las principales causas de irritabilidad y rechazo a la deambulación en los niños afectados,<sup>5,6</sup> que pueden incluso adoptar una actitud de pseudoparálisis para evitar el dolor.

En las radiografías de huesos largos, pueden observarse hallazgos característicos relacionados con la alteración de la matriz ósea y las hemorragias subperiósticas, como osteopenia generalizada, despegamiento del periostio y cambios metafisarios típicos descritos en el escorbuto (Imagen 3).

Los signos radiológicos más característicos incluyen: línea de Frenkel (banda densa metafisaria), zona de Trummerfeld, espolones metafisarios (Pelkan) y el signo de Wimberger (anillo denso de partes blandas que rodea la epífisis).<sup>5</sup>

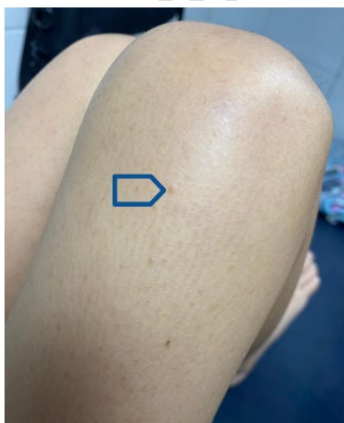**Imagen 3.** Radiografía de ambos miembros inferiores.



**Fuente:** Aguirre J, et al.<sup>5</sup>

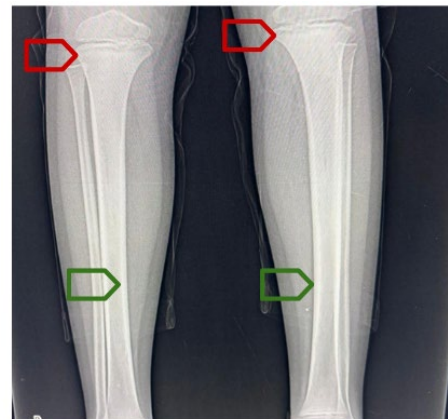En el caso clínico presentado, varios elementos orientan hacia este diagnóstico: se trata de un niño con trastorno del espectro autista, presenta dolor bilateral en miembros inferiores con negativa a la marcha, irritabilidad, lesiones cutáneas compatibles con hiperqueratosis folicular (Imagen 1) y en la radiografía se observa osteopenia generalizada que se visualiza como disminución de la radiopacidad ósea; líneas de Frenkel y reacción perióstica (Imagen 2), hallazgos que en conjunto configuran el cuadro clínico característico del escorbuto.<sup>5-7</sup>

**Imagen 1**



Flecha azul: Hiperqueratosis folicular

**Imagen 2**



Osteopenia generalizada  
Flechas rojas: Líneas de Frenkel  
Flechas verdes: Reacción perióstica

### **Bibliografía**

1. Greenbaum LA. Deficiencias nutricionales: Zinc. En: Nelson Tratado de Pediatría Kliegman RM, St Geme JW III, Blum NJ, Shah SS, Tasker RC, Wilson KM, editors. 21<sup>st</sup> ed. Philadelphia: Elsevier; 2020: 388.
2. Husby S, Koletzko S, Korponay-Szabó IR, et al. European Society Paediatric Gastroenterology, Hepatology and Nutrition guidelines for diagnosing coeliac disease 2020. *J Pediatr Gastroenterol Nutr.* 2020;70(1):141–156
3. Munns CF, Shaw N, Kiely M, et al. Global consensus recommendations on prevention and management of nutritional rickets. *J Clin Endocrinol Metab.* 2016; 101(2):394–415.
4. Greenbaum LA. Exceso y deficiencia de vitamina D (raquitismo) En: Nelson Tratado de Pediatría Kliegman RM, St Geme JW III, Blum NJ, Shah SS, Tasker RC, Wilson KM, editors. 21<sup>st</sup> ed. Philadelphia: Elsevier; 2020: 375-379.
5. Aguirre J, Buscio M, Solari A, et al. Aumento de la frecuencia de escorbuto en niños con selectividad alimentaria: serie de casos. *Arch Argent Pediatr.* 2024; 122(5):e202310224.
6. Lacuadra G, Gonzalez C, Vargas Cadenas J, et al. Escorbuto en tiempos modernos: una causa olvidada de manifestaciones reumatológicas en la infancia. *Rev Argent Reumatol.* 2025;36: 90.
7. Fulgencio-Barbarin J, Montero-Menárguez J. Manifestaciones mucocutáneas del escorbuto. *Medicina de Familia SEMERGEN* 2022; 48 (2): e15-e16.